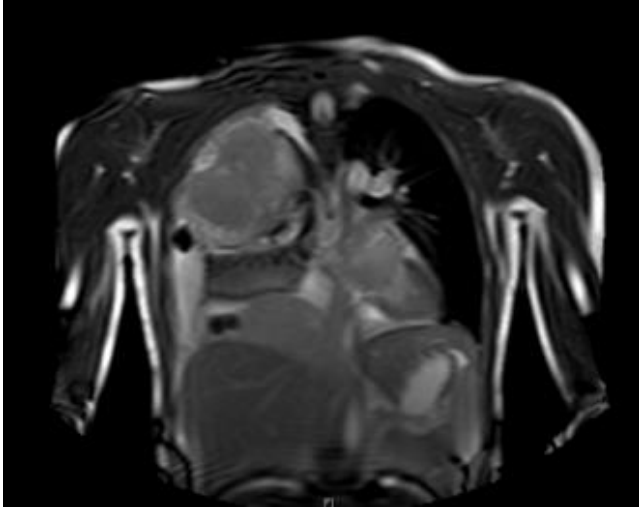
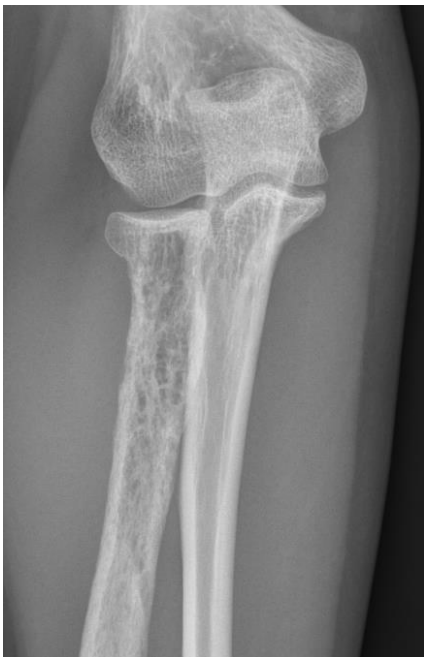

Röntgenbilder:

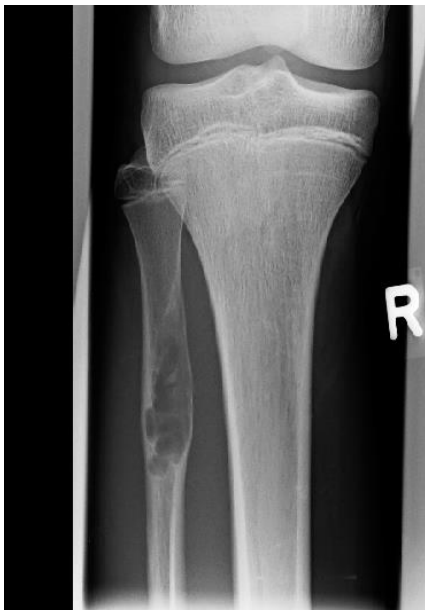Fall 6: 15-jährige Patientin mit einem Tumor im Bereich des rechten Thorax mit Beteiligung des 2./3. Interkostalraumes



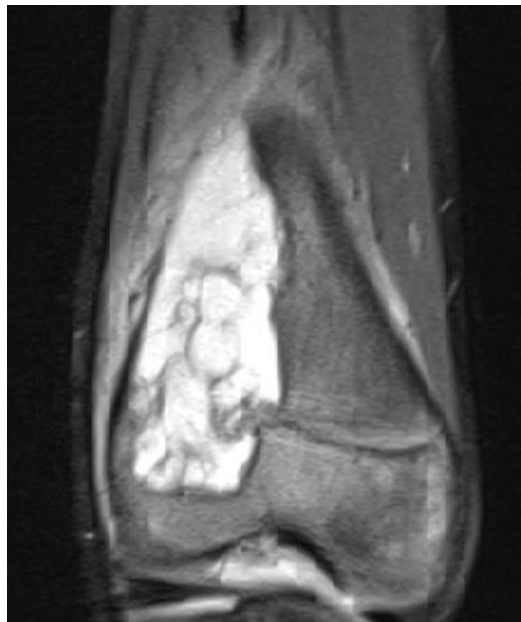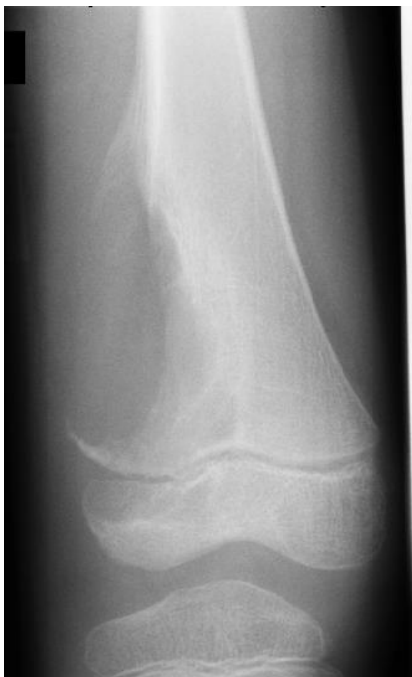Fall 8: 19-jährige Patientin mit einem Tumor im Bereich des rechten Radius



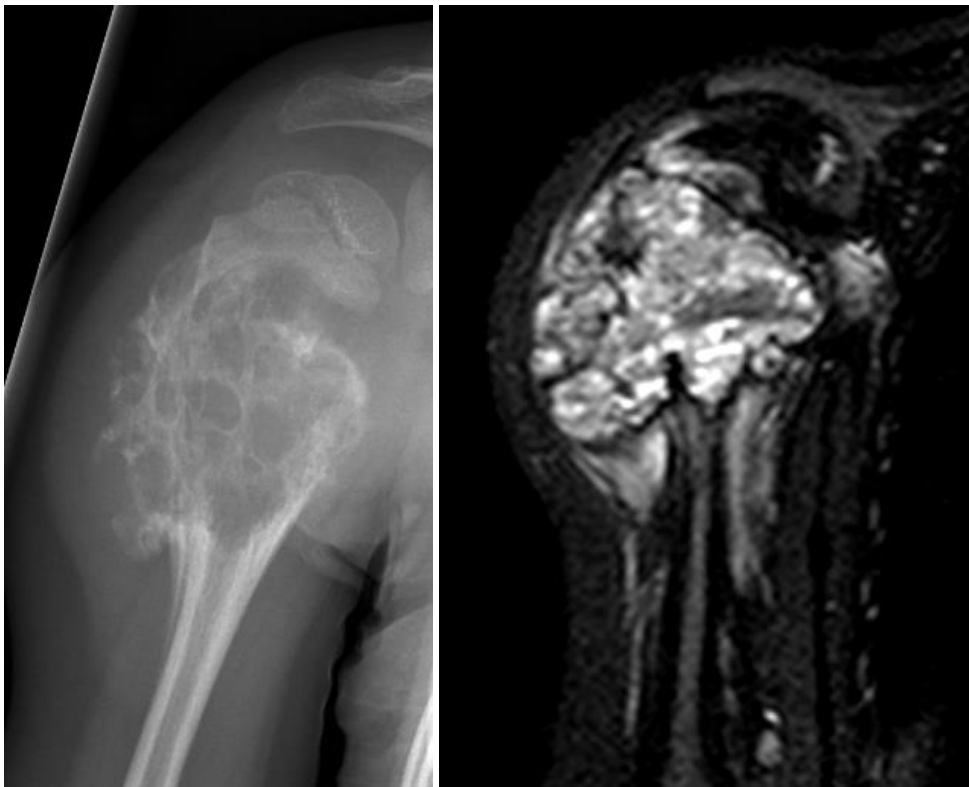
Fall 23: 15-jähriger Patient mit einem Tumor im Bereich der Fibula



Fall 24: 6-jähriger Patient mit einer zystischen Läsion im rechten Femur



Fall 25: 4-jährige Patientin mit unklarer Raumforderung im proximalen Humerus



Fall 26: 18-jähriger Patient mit Raumforderung in der proximalen rechten Tibiaepiphyse

